

Schmerz 2013 · 27:67–71
 DOI 10.1007/s00482-012-1268-8
 Online publiziert: 9. Dezember 2012
 © Deutsche Schmerzgesellschaft e.V. Published
 by Springer-Verlag Berlin Heidelberg - all rights
 reserved 2012

R. Girtler · H. Kloimstein · B. Gustorff

Abteilung für Anästhesie, Intensiv- und Schmerzmedizin, Wilhelminenspital der Stadt Wien, Wien

Ausgeprägte Symptomverschlechterung bei CRPS Typ II nach einmaliger Applikation eines hochprozentigen Capsaicinpflasters

Ein Fallbericht

Anamnese

Eine 34-jährige Patientin unterzog sich im Frühjahr 2010 einer Halluxoperation am rechten Fuß. Postoperativ kam es nach 14 Tagen zu einer Schwellung mit therapieresistenten Schmerzen (Metamizol und nichtsteroidale Antirheumatika) im Bereich des rechten Vorfußes, die als Wundinfektion gedeutet und über mehrere Wochen antibiotisch behandelt wurde. Zwei Monate später wurde die Patientin mit stärksten Schmerzen an unsere Schmerzzambulanz überwiesen.

Diagnose

Klinisch auffällig waren autonome, sensorische und motorische Störungen im Bereich der distalen rechten unteren Extremität: massive Schwellung des rechten Fußes, die durch Orthostase und körperliche Belastung erheblich verstärkt wurde; Hauttemperaturunterschied zwischen betroffener (rechter Fuß kälter) und nicht betroffener Seite; dunkel-livide Hautverfärbung des rechten Fußes; gesteigertes Haarwachstum im Bereich distal der Operationsnarbe sowie im Bereich der ersten und zweiten Zehe; brennende Dauerschmerzen im Bereich des gesamten rechten Fußes [visuelle Analogskala (VAS) 9] mit Intensitätssteigerung bei Belastung (VAS 10); Allodynie und Hyperalgesie beginnend proximal der Operationsnar-

be und bis zum Großzehengrundgelenk reichend sowie im Bereich der Fußsohle; Hyposensibilität der Großzehe; deutliche Einschränkung der Beweglichkeit mit beginnender Spitzfußstellung. Die Operationsnarbe (entlang des Os metatarsale I) war bland (**Abb. 1**). Im pain-DETECT®-Fragebogen zeigte sich eine deutliche neuropathische Komponente (Score: 19 Punkte). Der Befund der 3-Phasenknöchelzintigraphie war kompatibel mit der Verdachtsdiagnose eines komplexen regionalen Schmerzsyndroms (CRPS). Nach den modifizierten diagnostischen Kriterien der International Association for the Study of Pain (IASP)

für CRPS (Budapest-Kriterien) handelt es sich hier um ein CRPS [4].

Im Rahmen einer Reoperation mit Osteosynthesematerialentfernung und Arthrolyse des rechten Großzehengrundgelenks wurde festgestellt, dass ein N. digitalis dorsalis pedis adhäsiv mit der Operationsnarbe verwachsen und nach plantar verlagert war. Aufgrund dieser Nervenläsion wurde die Diagnose eines CRPS Typ II gestellt.

Therapie und Verlauf

Gemäß den S1-Leitlinien der Deutschen Gesellschaft für Neurologie und dem

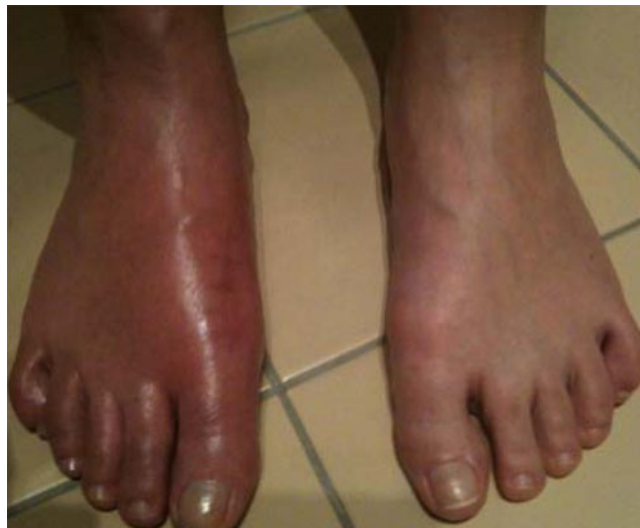

Abb. 1 ▶ Akutes Stadium 8 Wochen nach Halluxoperation

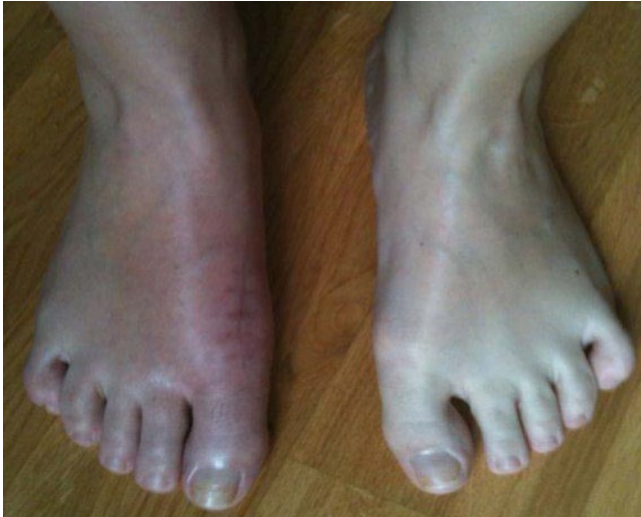

Abb. 2 ◀ Rückbildung der autonomen Symptomatik nach Therapieerweiterung

dort vorgeschlagenen Therapiealgorithmus [12] wurde 1-malig Bisphosphonat verabreicht, eine 4-wöchige Steroidbehandlung begonnen und eine Opioidtherapie mit Tramadol etabliert. Parallel wurde eine physikalische Therapie, primär eine Unterwassertherapie, eingeleitet und die Patientin in der Spiegeltherapie instruiert. Da diese Maßnahmen nicht ausreichten, wurden 5 Wochen später eine diagnostische Blockade des rechten lumbalen Grenzstrangs auf Höhe der Lendenwirbelkörper 2, 3 und 4 mit Bupivacain 0,5% positiv und nachfolgend eine Alkoholneurolyse durchgeführt. Es kam zu einer Schmerzreduktion auf einen VAS-Wert von 5 in Ruhe und 7 bei Belastung, einem deutlichen Rückgang der Schwellung und Hautverfärbung des rechten Fußes und zur Normalisierung des Bewegungsumfangs im rechten oberen Sprunggelenk (■ **Abb. 2**).

Jedoch bestanden weiterhin brennende neuropathische Schmerzen (VAS 5/7) im Bereich der Fußsohle und bandförmig am Dorsum pedis, die sich auch auf die Erweiterung der medikamentösen Therapie unempfindlich zeigten, zuerst mit trizyklischen Antidepressiva (Amitriptylin) und 2 Wochen später zusätzlich mit Antikonvulsiva (Pregabalin, in der weiteren Folge in Kombination mit Lacosamid; ■ **Abb. 3, 4**).

Die Patientin wurde daraufhin in einer interdisziplinären Fallkonferenz vorgestellt. Im Vordergrund des CRPS Typ II stand der therapieresistente, die Lebensqualität deutlich beeinträchtigen-

de neuropathische Schmerz. Eine psychische Komorbidität wurde ausgeschlossen.

Im nächsten Schritt sollte der lokale Restschmerz zusätzlich mit hochprozentigem Capsaicin behandelt werden. Das Anwendungsgebiet wurde an Ferse, gesamter Fußsohle, Operationsnarbe, medialem Fußrücken und Innenknöchel mittels Allodynetestung festgelegt. Eine Periduralanästhesie wurde 30 min vor der Applikation angelegt (Periduralkatheter auf Höhe von L5/S1, „single shot“ mit 8 ml Ropivacain 0,75%). Ein 8%-Capsaicinpflaster (Qutenza, Astellas, Österreich) wurde schmerzfrei für die Dauer von 30 min appliziert. Nach Capsaicingabe kam es zu einer ausgeprägten Flare-Reaktion im gesamten Anwendungsgebiet von Capsaicin, mit Ausnahme des Bereichs der Operationsnarbe. Im Anschluß wurde ein Bolus von 5 ml Ropivacain 0,2% verabreicht. Der Periduralkatheter wurde 2 h später nach einer nochmaligen Bolusgabe von 5 ml Ropivacain 0,2% entfernt.

Bis zu diesem Zeitpunkt war die Patientin ununterbrochen schmerzfrei. Nach Abklingen der Periduralanästhesie traten jedoch intensive, brennende Schmerzen im Anwendungsbereich von Capsaicin auf (VAS 8), die deutlich über dem Wert vor der Capsaicinapplikation lagen. Trotz wiederholter fraktionierter Behandlung mit Piritramid i.v. und lokaler Kühlung mit Coolpacks bestanden diese Brennschmerzen auch 12 h nach Auftreten fort. Unter der Annahme einer unzureichenden Desensibilisierung während der Erstbehandlung und Fortbestehen einer Sen-

Hier steht eine Anzeige.

 Springer

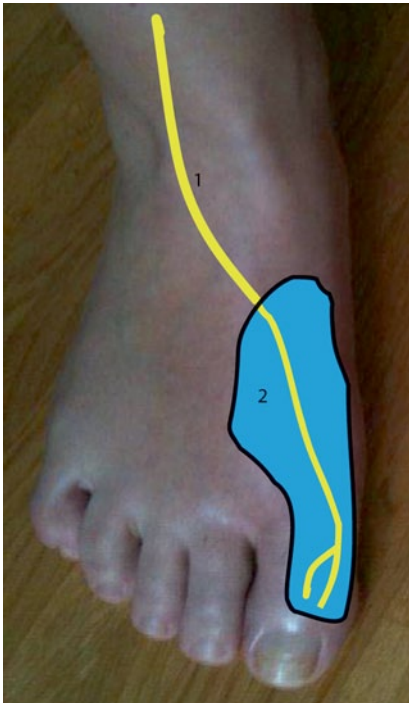


Abb. 3 ▲ Verlauf des N. cutaneus dorsalis medialis (1) und N. digitalis dorsalis pedis (2). Versorgungsgebiet des N. digitalis dorsalis pedis (blau), Ansicht von ventral

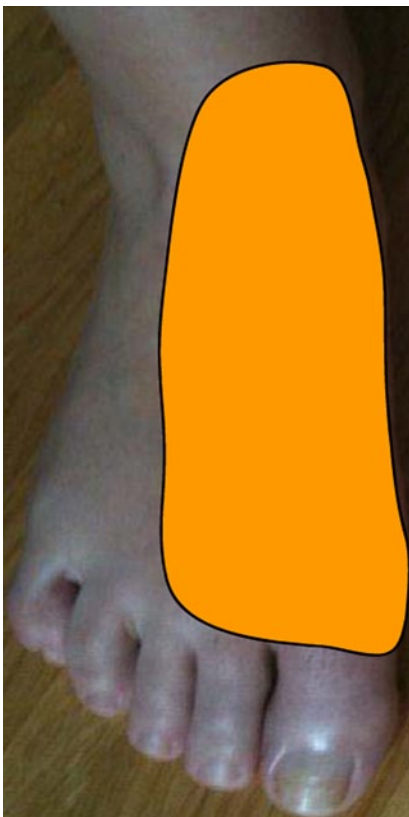

Abb. 4 ▲ Areal der Allodynie (orange), Ansicht von ventral (Areal der Allodynie im Bereich der Fußsohle hier nicht dargestellt)

Schmerz 2013 · 27:67–71 DOI 10.1007/s00482-012-1268-8

© Deutsche Schmerzgesellschaft e.V. Published by Springer-Verlag Berlin Heidelberg - all rights reserved 2012

R. Girtler · H. Kloimstein · B. Gustorff

Ausgeprägte Symptomverschlechterung bei CRPS Typ II nach einmaliger Applikation eines hochprozentigen Capsaicinpflasters. Ein Fallbericht

Zusammenfassung

Topisches Capsaicin 8% ist zur Behandlung peripherer neuropathischer Schmerzen etabliert. Bei einem komplexen regionalen Schmerzsyndrom (CRPS) Typ II handelt es sich nach internationaler Definition um einen neuropathischen Schmerz, sodass das Capsaicinpflaster einerseits eine Therapieoption darstellt. Andererseits spricht jedoch das anerkannte Konzept, bei der Behandlung des CRPS Schmerzreize zu vermeiden, gegen den Einsatz von Capsaicin.

Wir berichten über den Verlauf einer solchen Anwendung bei einer Patien-

tin, die nach einer Halluxoperation an einem CRPS Typ II mit therapieresistenten neuropathischen Schmerzen litt. In Folge einer einmaligen Behandlung mit Capsaicin entwickelte sich ein ausgeprägtes Rezidiv mit zentralnervösen Symptomen.

Schlüsselwörter

Komplexes regionales Schmerzsyndrom · Neuropathischer Schmerz · Neglect · Capsaicin · Glukokortikoide

Pronounced symptom deterioration in complex regional pain syndrome type II after isolated application of a highly concentrated capsaicin patch. A case report

Abstract

Topical 8 % capsaicin is an established therapeutic option for the treatment of peripheral neuropathic pain. In accordance with the internationally accepted definition, complex regional pain syndrome (CRPS) type II is a form of neuropathic pain so that capsaicin plasters represent a treatment option. However, for the treatment of CRPS it is recommended that painful stimuli should be avoided but capsaicin induces a strong nociceptive stimulation and so its use is at present controversial.

We report on the course of such an application in a patient who developed CRPS type II with intractable neuropathic pain after hallux surgery. As a result of a single treatment with capsaicin a pronounced recurrence developed with central nervous symptoms.

Keywords

Complex regional pain syndrome · Neuropathic pain · Neglect · Capsaicin · Glucocorticoids

sibilisierung der Transient-receptor-potential-vanilloid (TRPV)-1-Rezeptoren erfolgte am nächsten Tag eine Wiederholung der Capsaicinanwendung, diesmal für die Dauer von 60 min. Die Prozedur wurde erneut unter Periduralanästhesie durchgeführt („single shot“ mit 8 ml Ropivacain 0,75%, danach Ropivacain 0,2% und Sufentanil 0,5 µg/ml kontinuierlich mit einer Flussrate von 5 ml/h). Die Patientin war 30 min nach Beginn der Periduralanästhesie schmerzfrei. Die Capsaicinanwendung konnte problemlos durchgeführt werden. Nach Ende der Applikation wurde die rückenmarknahe Blockade für insgesamt 5 Tage weitergeführt (Ropivacain 0,2% und Sufentanil 0,5 µg/

ml, 5 ml/h, schmerzfremde Patientin). Nach Beendigung der Periduralanästhesie kam es innerhalb von 10 Tagen zu einer deutlichen Besserung der peripheren neuropathischen Schmerzen (an der Fußsohle: VAS 0; am medialen Fußrücken über den Ossa metatarsalia I, II und III: VAS 3 in Ruhe bzw. VAS 4 bei Mobilisation).

Im Verlauf der folgenden 4 Wochen entwickelte die Patientin aber eine massive, nur schwer zu beherrschende Exazerbation der Beschwerden: Wiederauftreten der brennenden Schmerzen an der Fußsohle und bandförmig am Fußrücken über den Ossa metatarsalia I, II und III mit Intensitätssteigerung auf VAS 8 sowohl in Ruhe als auch bei Mobilisation;

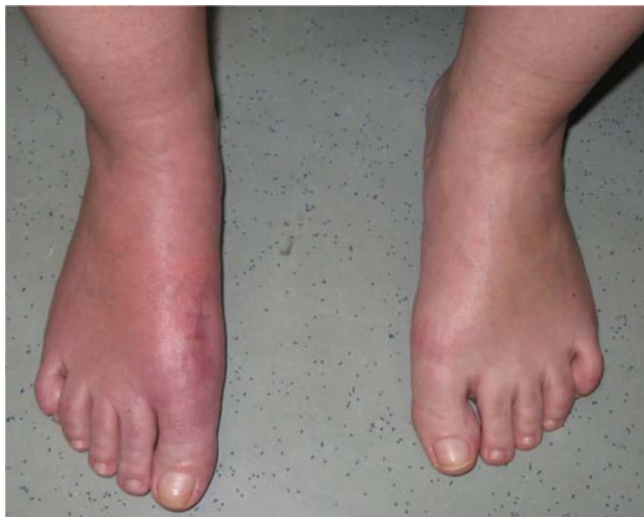

Abb. 5 ◀ Unveränderter Lokalbefund 4 Wochen nach Applikation von Capsaicin

Einschränkung des Bewegungsumfangs im rechten oberen Sprunggelenk; ausgeprägtes Pseudoneglect der rechten unteren Extremität; deutliche depressive Verstimmung. Die zuvor mobile Patientin war in dieser Zeit nur mit Stützkrücken mobil und setzte ihr rechtes Bein nicht ein. In der quantitativen sensorischen Testung konnte aber eine Ausdehnung des Areals der Hyperalgesie und Allodynie nicht nachgewiesen werden. Die lokale autonome Symptomatik blieb unverändert: keine Schwellung, Hautverfärbung oder Änderung des Haarwachstums (▣ **Abb. 5**).

Erneut wurde eine intensive multimodale CRPS-Behandlung initiiert, die starke Opioide (Oxycodon), eine tägliche Ergo- und Spiegeltherapie, die Teilnahme an einer Gruppentherapie zur Schmerzbewältigung sowie eine intensive psychotherapeutische Behandlung beinhaltete. Erst nach 3 Monaten konnte der Schmerzzustand vor der Capsaicinbehandlung erreicht werden. Das rechte Bein wurde zwar wieder zeitweise mit voller Belastung eingesetzt, das Gehen in Form einer Acht oder auch Rechtskurven mit einem Motorroller waren zu diesem Zeitpunkt aber nicht möglich und verdeutlichten die zentralnervöse Beteiligung. Derzeit ist das Schmerzniveau mit VAS 3 in Ruhe stabil, längeres Stehen und Gehen verursacht immer noch eine Zunahme der Beschwerden (VAS 6). Die Geh- und Koordinationsstörungen sind normalisiert. Die Patientin erhält weiterhin 2-mal 150 mg/Tag Pregabalin und 2-mal 10 mg/Tag Oxy-

codon und betreibt täglich Spiegel- und Ergotherapie.

Diskussion

Capsaicin ist als 8%-Pflaster zur topischen Anwendung für die Behandlung von peripheren neuropathischen Schmerzen zugelassen. Capsaicin ist ein hoch selektiver Agonist der TRPV1-Rezeptoren, die v. a. auf C-Fasern ausgebildet sind. Die Verwendung des Pflasters führt zunächst zur Aktivierung dieser TRPV1-exprimierenden Nozizeptoren in Epidermis und Dermis. In der Folge kommt es zu einer reversiblen Herabsetzung der Empfindlichkeit dieser kutanen Nozizeptoren [1], womit auch zurzeit die Wirkung in der Schmerztherapie erklärt wird.

Beim CRPS Typ II handelt es sich nach internationaler Definition um einen neuropathischen Schmerz. Die Datenlage zur Anwendung von Capsaicin bei CRPS ist spärlich. In diversen Therapieempfehlungen für CRPS [3, 6, 11] wird über die Wirksamkeit von lokal appliziertem Capsaicin berichtet. Allerdings beziehen sich die Autoren v. a. auf eine Studie aus dem Jahr 1998. Bei genauer Betrachtung dieser Arbeit fällt auf, dass von den dort angeführten 10 Patienten mit therapieresistenten neuropathischen Schmerzen nur 2 Patienten ein CRPS (Typ I) aufwiesen [10]. Ansonsten finden sich in der Literatur nur Fallberichte [2, 8] zur Anwendung von Capsaicin bei CRPS Typ I, nicht jedoch bei CRPS Typ II. Kontrollierte klinische Studien existieren nicht.

In aktuellen evidenzbasierten Leitlinien von 2010 zur Therapie bei CRPS Typ I wird eine unzureichende Evidenz (nur 1 Studie) für die Effektivität von topischem, hochprozentigem Capsaicin (5–10%) angeführt. Die Anwendung von Capsaicin beruht nur auf Expertenmeinungen [7].

Zur Erklärung der Pathophysiologie des CRPS wird eine Koexistenz mehrerer Mechanismen diskutiert [5]: periphere Sensibilisierung, Induktion einer neurogenen Entzündung, zentrale Sensibilisierung, sympathisch vermittelte Schmerzen und kortikale Reorganisationsvorgänge. Der entsprechende Anteil am Geschehen kann dabei sowohl von Patient zu Patient, als auch zeit- und stadienabhängig variieren [9].

In den SI-Leitlinien der Deutschen Gesellschaft für Neurologie von 2008 wird beim CRPS möglichst frühzeitig eine multimodale Therapie mit medikamentösen und nichtmedikamentösen Maßnahmen empfohlen: Die Gabe von Bisphosphonaten (bei CRPS nach Frakturen) sowie Glukokortikoiden (bei akutem posttraumatisch-entzündlichem CRPS) sind die einzigen Empfehlungen mit einer hohen Evidenz. Sympathikusblockaden stehen aufgrund der zu geringen Evidenz nicht mehr an erster Stelle der Therapie und sollten nur bei sympathisch unterhaltenen Schmerzen mit taktiler Allodynie durchgeführt werden. Als Basismaßnahmen werden die Physio- und Ergotherapie sowie die Therapie neuropathischer Schmerzen vorgeschlagen. Bei Therapie neuropathischer Schmerzen im Rahmen eines CRPS wird auf die entsprechende Leitlinie verwiesen. Vor invasiven Therapieverfahren sollte eine intensive Evaluation und Behandlung psychischer Komorbiditäten erfolgen [12].

In der 2010 erschienenen Publikation einer niederländischen multidisziplinären Arbeitsgruppe wurden therapeutische Effekte bei CRPS Typ I anhand des Literaturstudiums von Arbeiten beurteilt, die zwischen 1980 und 2005 veröffentlicht worden waren. Daraus wurden dann evidenzbasierte Leitlinien für die Behandlung entwickelt. In diesen Richtlinien werden nur 4 Empfehlungen bzw. Aussagen mit einem Evidenzlevel 1 angeführt:

- Die Evidenz in Bezug auf die Wirksamkeit von Kalzitonin ist widersprüchlich,
- Bisphosphonate haben eine vorteilhafte Wirkung auf Entzündungszeichen,
- i.v.-Sympathikusblockaden haben keinen zusätzlichen Nutzen im Vergleich zu Placebo,
- Reserpin, Droperidol und Atropin führen zu keiner Schmerzlinderung.

Trotz einer großen Vielfalt an Therapiemöglichkeiten für das CRPS Typ I gibt es einen Mangel an Daten [7].

Das multimodale Vorgehen im geschilderten Fall orientierte sich an den genannten Empfehlungen, ergänzt durch Evidenz zur Spiegeltherapie bei neuropathischen Schmerzen sowie der positiven diagnostischen Sympathikolyse. Fortbestehende Schmerzen limitierten jedoch das Therapieergebnis.

Eine Rückenmarkstimulation wurde von der Patientin abgelehnt. Die Schmerzkonferenz befürwortete unter der Auflage eines schmerzfreien Vorgehens den Versuch mit einem topischen Capsaicinpflaster. Auch in den aktuellen Richtlinien zur Therapie bei CRPS Typ I wird ausdrücklich empfohlen, die Anwendung von hochprozentigem Capsaicin nur unter einer Periduralanästhesie durchzuführen [7]. Dasselbe Vorgehen wurde bereits in einer früheren Studie bei 10 Patienten mit therapierefraktären neuropathischen Schmerzen und Applikation von hochprozentigem Capsaicin (5–10%) berichtet [10]. Wir führten unsere Behandlung sowohl in Periduralanästhesie als auch gemäß Hersteller nach einer 1-stündigen Vorbereitung der betroffenen Hautstellen mit einem topischen Lokalanästhetikum (EMLA®-Creme 5%) durch. Ziel war es, Behandlungsschmerzen und damit eine eventuelle Verstärkung vorhandener Schmerzen zu vermeiden.

Der vorliegende Fall zeigt deutlich, dass der periphere nozizeptive Behandlungsreiz zu einer erheblichen Aggravierung des CRPS führte. Neben der für eine Capsaicinbehandlung untypischen langfristigen Schmerzverstärkung ist das rasch aufgetretene Neglect des betroffenen Beins ein Hinweis auf die wesentli-

che Bedeutung zentraler Mechanismen bei unserer Patientin.

Bemerkenswert ist, dass selbst eine mehrstündige Periduralanästhesie zur Unterdrückung der Schmerzübertragung ins Zentralnervensystem nicht ausreichte.

Weitgehend akzeptiert ist das Konzept einer niedrighochschwelligen, möglichst schmerzarmen Behandlung des CRPS. Im vorliegenden Fall löste Capsaicin starke Schmerzen aus.

Dies ist der erste Fall einer Anwendung von hoch dosiertem Capsaicin bei einer Patientin mit CRPS Typ II mit nachfolgender, erheblicher Verschlechterung der Erkrankung. Eine Anwendung von hoch dosiertem Capsaicin bei Patienten mit CRPS Typ II birgt aus Sicht der Autoren das Risiko einer Aggravierung der Symptomatik.

Fazit für die Praxis

Dies ist der erste Fall einer Anwendung von hoch dosiertem Capsaicin bei einer Patientin mit CRPS Typ II und einer hierdurch ausgelösten erheblichen Verschlechterung der Symptome. Trotz rückenmarksnaher Anästhesie wurden zentrale Mechanismen des Krankheitsgeschehens durch die periphere Nozizeption verstärkt.

Die Datenlage diverser Therapieempfehlungen für Capsaicin bei CRPS ist stark limitiert (eine einzige Arbeit, nur 2 Patienten mit CRPS eingeschlossen). Fallberichte zur topischen Anwendung von Capsaicin liegen nur für CRPS Typ I vor. Capsaicin 8% führt bei Patienten mit CRPS Typ II möglicherweise zu einer Krankheitsverschlechterung.

Korrespondenzadresse

Dr. R. Girtler
 Abteilung für Anästhesie,
 Intensiv- und Schmerzmedizin,
 Wilhelminenspital der Stadt Wien
 Montleartstr. 37, 1160 Wien
 Österreich
 richard.girtler@wienkav.at

Danksagung. Unser spezieller Dank gilt allen an der Behandlung beteiligten Personen, insbesondere den Teilnehmern der interdisziplinären Schmerzkonferenz.

Interessenkonflikt. Der korrespondierende Autor gibt für sich und seine Koautoren an, dass kein Interessenkonflikt besteht.

Literatur

1. Anand P, Bley K (2011) Topical capsaicin for pain management: therapeutic potential and mechanisms of action of the new high-concentration capsaicin 8% patch. *Br J Anaesth* 107:490–502
2. Cheshire WP, Snyder CR (1990) Treatment of reflex sympathetic dystrophy with topical capsaicin. Case report. *Pain* 42:307–311
3. Harden RN (2005) Pharmacotherapy of complex regional pain syndrome. *Am J Phys Med Rehabil* 84:17–28
4. Harden RN (2010) Validation of proposed diagnostic criteria (the „Budapest criteria“) for complex regional pain syndrome. *Pain* 150:268–274
5. Lanz S, Maihöfner C (2009) Symptome und pathophysiologische Mechanismen neuropathischer Schmerzsyndrome. *Nervenarzt* 80:430–444
6. Mackey S, Feinberg S (2007) Pharmacologic therapies for complex regional pain syndrome. *Curr Pain Headache Rep* 11:38–43
7. Perez RS, Zollinger PE, Dijkstra PU et al (2010) Evidence based guidelines for complex regional pain syndrome type 1. *BMC Neurol* 10:20
8. Ribbers GM, Stam HJ (2001) Complex regional pain syndrome type I treated with topical capsaicin: a case report. *Arch Phys Med Rehabil* 82:851–852
9. Ribbers GM, Geurts AC, Stam HJ et al (2003) Pharmacologic treatment of complex regional pain syndrome I: a conceptual framework. *Arch Phys Med Rehabil* 84:141–146
10. Robbins WR, Staats PS, Levine J et al (1998) Treatment of intractable pain with topical large-dose capsaicin: preliminary report. *Anesth Analg* 86:597–583
11. Eisenhart-Rothe R von, Rittmeister M (2004) Medikamentöse Therapie des komplexen regionalen Schmerzsyndroms Typ I. *Orthopade* 33:796–803
12. AWMF-Leitlinien-Register Nr. 030/116 (2008) Diagnostik und Therapie komplexer regionaler Schmerzsyndrome (CRPS). Leitlinien für Diagnostik und Therapie in der Neurologie, 4. überarbeitete Aufl. Georg Thieme, Stuttgart